

مصطلحات تشريح بيطري

Anterior أمامي

Front side of an organism: chest, abdomen, knees, ... From latin **anterior** & **ante**, forward & before. In pups anterior teeth are lost first.

Caudal ذيلي

Related to the tail. From Latin **caudau**, tail. Also hind, posterior, inferior. Caudal vertebrae are in the tail end of the spinal column.

Cranial قحفي

Related to the head. From Latin **crania**, skeleton of the head. The cranial area is generally larger in males than females.

Distal القاصي

Farthest from the reference point. From Latin **distare**, to be distant. Lungs are distal from the kidneys.

Dorsal ظهري

Backside of an organism. Back, butt, calves, ... From latin **dorsum**, back. Swimmers look for the dorsal fins to identify sharks and dolphins.

Ventral بطني

Front side of an organism: chest, abdomen, knees, ... From latin **venter**, belly. There are five types of taste buds on the ventral surface of a dog's tongue.

Inferior السفلي

Lower or located lower than another. From Latin **inferus**, low. Dogs paws are inferior to their ears.

Superior أعلى

Upper or located higher than another. From Latin **superus**, upper & **super**, over. The head is superior to the chest.

Lateral الجانبي او الوحشي

Located toward the side away from the middle. From Latin **latus**, side.
Ears are lateral to eyes.

Medial وسطى او أنسى

Toward the middle. From Latin **medius**, middle. The heart is the most medial organ in the body.

Posterior خلفى

Toward the rear or backside of an organism. Back, butt, calves, tail, ...
From latin **posterus**, coming after, also **post**, after. Molars are located in the posterior region of the jaw.

Proximal أقرب

Nearest the reference point. From Latin proximus, next to or nearest. In the knee the patella is more proximal to the femur than the tibia and fibula.

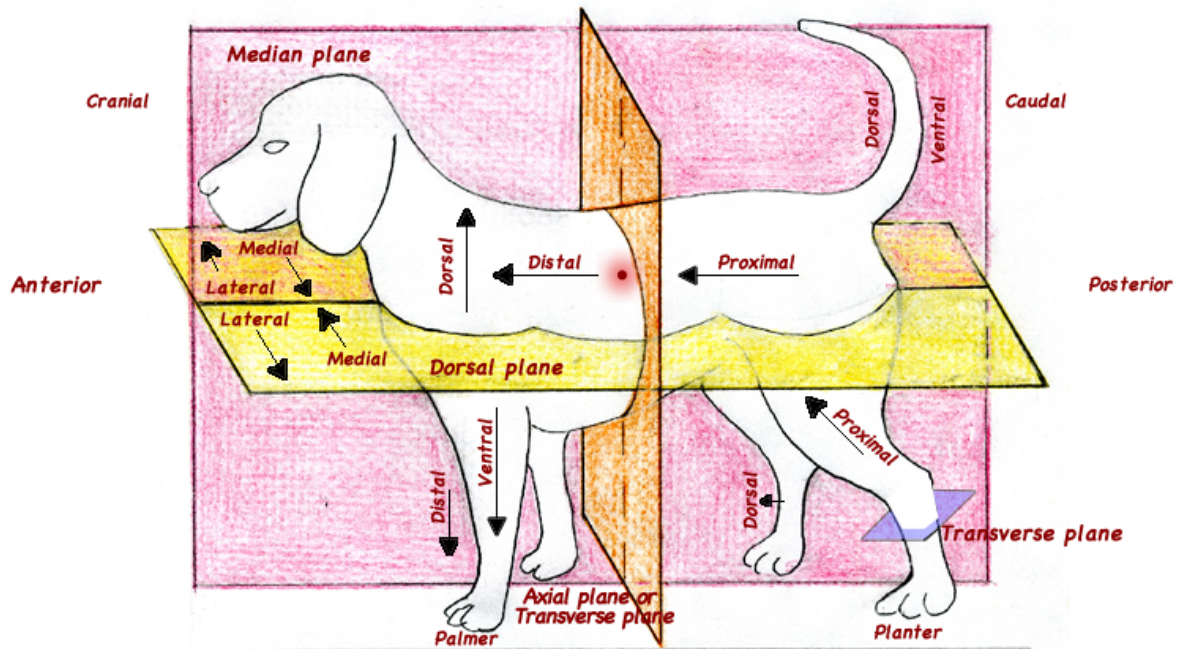
Superficial سطحي

Toward the skin, nearer the surface of the body. Skin is superficial to all other organs.

بعض المصطلحات المهمة في التشريح

Muscle	عضلة	Head	الرأس
Bone	عظم	Tail	الذيل
Skin	جلد	Leg	القدم
Nerve	عصب	Body	الجسم
Tissue	نسيج	Liver	الكبد
Tendon	وتر	Lunge	الرئة
Ligament	رباط	Kidney	الكلية
Blood	دم	Brain	الدماغ
Heart	القلب	Trunk	الجذع

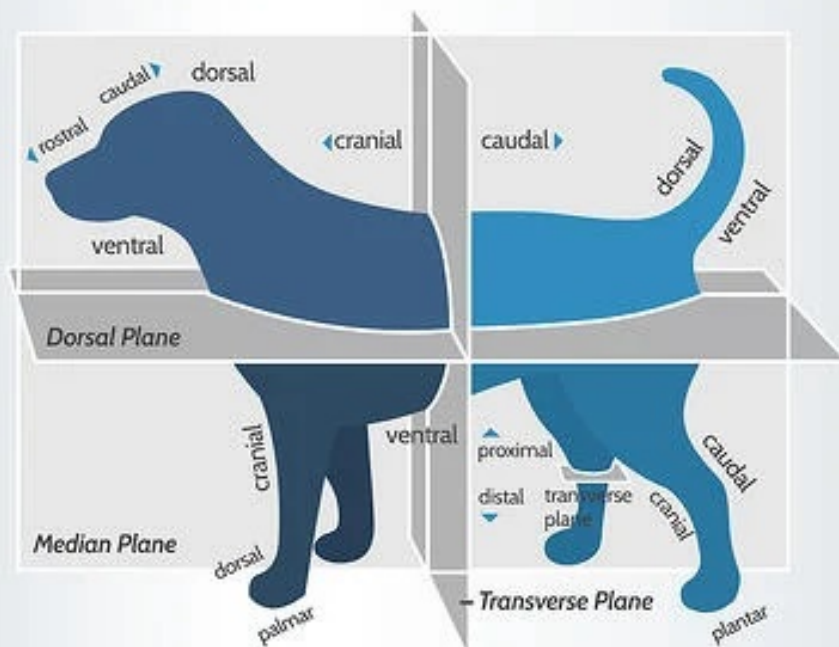
Veterinarian positions
for
Human anatomy



The “Plane” Truth

Why is it important to know Anatomical and Directional terminology in veterinary medicine?

Understanding terminology ensures doctors and technicians have a shared method of communicating, which helps to avoid confusion when pinpointing structures and describing locations of lesions. Knowing your directional terms makes things clear and saves time!



So let's talk directions...

Ventral- Towards belly

Anterior- Towards the cranium, cranial (this is quadruped specific, different in humans)

Distal- Away from center or beginning

Dorsal- Towards the spine

Lateral- Away from midline

Rostral- Towards the tip of the nose

Posterior- Towards the tail, caudal (this is quadruped specific, different in humans)

Proximal- Towards center or beginning

Medial- Towards the midline

Caudal- Towards the tail

Cranial- Towards the head

Deep- Towards the center

Superficial- Towards the surface

Palmar- Caudal surface of the forelimb from the carpal joint distally including the "bottom of foot/hof"

Plantar- Caudal surface of the hindlimb from the tarsal joint distally including the "bottom of foot/hof"

Median Plane or Mid-Sagittal Plane- Divides the body down the midline into equal left and right halves (mirror images)

Sagittal Plane- Divides the body into unequal left and right halves

Dorsal Plane- Divides body into dorsal and ventral sections

Transverse Plane- Divides the body or structure into two sections, resulting in cranial and caudal sections, or proximal and distal sections (such as the case of a transverse plane through a limb)

DICTIONARY OF ANATOMY

ENGLISH	ARABIC	ENGLISH	ARABIC
المحاضرة الأولى			
Peripheral skeleton	هيكل عظمي محيطي	Sternal angle	زاوية القصية
Axial skeleton	هيكل عظمي محوري	Xiphoid process	عملية الخنجري
Upper limb	الطرف العلوي	Floating ribs	الأضلاع العائمة
Lower limb	الطرف السفلي	Intercostal spaces	المساحات الوربية (بين الأضلاع)
Skull	جمجمة	Costal cartilage	الغضروف الضلعي
Ribs	ضلوع	Costal margin	حافة الضلع
Vertebra	فقرات	Diaphragm	حاجز
Sternum	القفس الصدري	Scapula	الكتف
Frontal bone	عظم جبهوي	Superior thoracic aperture	فتحة الصدر العليا
Thoracic cage	القفس الصدري	Lesser tubercle	أصغر حديبة
Manubrium	المقبض	Radial fossa	الحفرة الكعبرية
Cervical	عنقي	Coronoid fossa	الحفرة إكليلاني
Thoracic	الصدر	Olecranon fossa	حفرة النتوء العظمي الزندي في المرفق
Ulna	عظم الزند	Head tubercle	رأس الحديبة
Lumbar	قطني	Sacrum	العجز
Sacral	عجزي	Coccyx	العصص
Coccygeal	العصصي	Diencephalon	الدماغ البيني (المتوسط)
Transverse Process	عملية عرضية	Trochlear notch	الثلمة البكرية
Spinal canal	القناة الشوكية	Radial tuberosity	الأحدوية الكعبرية
Spine	العمود الفقري	Radius	كعبرة
Dorsal	ظهري	Styloid process	عملية الإبري
True	صحيح	Head of ulna	رئيس الزند
False	خاطئة	Olecranon process	عملية (النتوء العظمي الزندي في المرفق)
Anterior	أمامي		

فهرس	Index	تطفو	Float
سِنْعِيَّ سُلَامِيَّ المَشْرَكَة	Metacarpophalangeal joint	النهاية الأمامية	Anterior end
بَيْنَ السُّلَامِيَّاتِ المَشْرَكَة	Interphalangeal joint	العنق	Neck
		النقي نخاع العظم	Medulla
الاصبع الثاني	Second Finger	حديبة	Tubercle
الاصبع الثالث	Third Finger	رئيس	Head
الاصبع الرابع	Fourth Finger	لاحق	Posterior
السُّلَامِيَّ القاصية	Distal Phalanx	ترقوة	Clavicle
السُّلَامِيَّ الوسطى	Middle Phalanx	جانبي	Lateral
السُّلَامِيَّ القريبة	Proximal Phalanx	نهاية الأخرى	Acromial end
السُّلَامِيَّات	Phalanges	المنظر الأعلى	Superior view
إبهام اليد	Thumb	وسطى	Medial
المشط	Metacarpal	النهاية القصية	Sternal end
عظام الرسغ	Carpal bones	المنظر السفلي	Inferior view
عظام المُشَط	Metacarpal bones	العظم الكتفي	Scapula
السنعية	Carpometacarpal	عظم العضد	Humerus
عظم الورك	Hip bone	اللقمة الوحشية	Lateral condyle
حرقفة	Ilium	خلفي	Posterior
عرف الحرقفة	Iliac crest	عملية الإكليلية	Coronoid process
الحق	Acetabulum	البارزة بين اللقمتين	Intercondylar eminence
العانة	Pubis	الزورقي	Navicular
الفرع السفلي لعظم العانة	Inferior ramus of pubis	العظم الإسفيني المتوسط	Intermediate cuneiform
الثقب السدادي	Obturator foramen	العظم الإسفيني الوحشي	Lateral cuneiform
الثقب الوركي الكبير	Greater sciatic notch	عظم الكاحل	Talus
الشوكة الإسكية	Ischial spine	عظم مؤخر القدم	Calcaneus
الأخدوبة الإسكية	Ischial tuberosity	العظم التردّي	Cuboid
عظم الورك	Ischium	المشط الخامس	Fifth metatarsal
عظم الفخذ	Femur	سلاميات	Phalanges

metatarsals	الأمشاط	Fovea	النفرة
Tarsal	عظم الكعب	Greater trochanter	المدور الكبير
Lesser trochanter	المدور الصغير	Shaft	الفتحة
Tibia	الساق	Lateral condyle	القمة الجانبية
Fibula	مشبك	Medial condyle	القمة الإنسية
Tibial tuberosity	الحديبة عظام الساق	Lateral malleolus	الكعب الوحشي
Interosseous membrane	الفشاء بين العظام	Proximal tibiofibular joint	القمة الجانبية
Distal tibiofibular joint	المفصل الظنبوبي الشظوي	Skin	بشرة

المحاضرة الثانية

Mouth	فم	Shape	شكل
Oral cavity	تجويف الفم	Length	الطول
Esophagus	المريء	Inches	بوصة
stomach	المعدة	Regions	المناطق
Liver	كبد	Nasopharynx	البلعوم الأنفي
Biliary system	النظام الصفري	Laryngopharynx	البلعوم الحنجري
Pancreas	بنكرياس	Larynx	حنجرة
Small intestine	الأمعاء الدقيقة	Behind nasal cavity	خلف تجويف الأنف
Large intestine	الأمعاء الغليظة	Behind oral cavity	خلف تجويف الفم
Pharynx	بلعوم	Behind larynx	خلف الحنجرة
Mouth cavity	الفم تجويف	Passage for air	ممر للهواء
Uvula	لهاة الحلق	Palatine tonsil	اللوزة الحنكية
Hard palate	الحنك الصلب	Muscular tube	نبوب عضلي
Palatine tonsil	اللوزة الحنكية	Begins in neck	يبدأ في الرقبة
Oropharynx	البلعوم	Thorax	صدر
Diaphragm	الاعجاز (الطبقة العضلية الفشائية التي تفصل بين الصدر والبطن)	Dorsum of tongue	ظهر اللسان
		Fossa on the lower surf of liver	خندق على الأمواج السفلي من الكبد
Hindbrain	الدماغ المؤخر	funnel	قمع لصب السوائل

Hemispheres	نصفي الكرة الأرضية	Abdomen	بطن
Alveolar mucosa	الغشاء المخاطي السنخية	Ends at stomach cardia	ينتهي في القلب
Gingiva proper	اللثة السليم	Trachea	قصبه الهوائية
Vestibule of mouth	الدهليز من الفم	Sphincter	العاصرة
soft palate	الحنك الرخو / اللهاة	Upper	أعلى
Tongue	اللسان	Lower	خفض
Tip	تلميح / ذروة (الأنف)	Cardial notch	لشق القلبي
Root	جذر	Esophagus	المريء
Body	الجسم	Greater curvature	انحناء أكبر
dorsum	ظهر	Pyloric antrum	غار البواب
ventral	بطني	Duodenum	الإثنى عشر
intrinsic	داخلي	Pylorus	البواب
extrinsic	خارجي	Pyloric canal	قناة البواب
Speech	خطاب	Angular	زاوية
Chewing	مضغ	Lesser curvature	أقل إنحناءا
Taste	المذاق	Fundus	قاع
Swallowing	البلع	Variable	متغير
function	الوظيفة	Anterior	أمامي
Teeth	أسنان	Posterior	خلفي
Milk teeth	اسنان الحليب	Behind liver	خلف الكبد
Temporary	مؤقت	Jejunum	الصائم
Children	الاطفال	Ileum	الامعاء الغليظة
permanent teeth	اسنان دائمة	Shortest	أقصر
permanent	دائم	Left proximal	اليسار الأيسر
Adult	بالغ	Wide lumen thick wall	واسعة التجويف جدار سميك
Incisors	القواطع	Above	في الأعلى
Canine	ناب	Transverse colon	القولون المستعرض
Premolars	الضواحك	Descending colon	القولون تنازلي

Molars	الأضراس	Ascending colon	القولون الصاعد
Parotid gland	الغدة النكفية	Cecum	القولون الصاعد
Tongue	لسان	Vermiform appendix	الزائدة الدودية
Sublingual gland	الغدة اللعابية	Sigmoid colon	القولون السيني
Submandibular gland	الغدة تحت الفك السفلي	Rectum	مستقيم
Salivary glands	الغدد اللعابية	Anal canal	قناة الشرج
Caecum	المصران الأعور	Anus	شرج
Wide lumen	تجويف واسع	Wedge shaped	وتدي الشكل
Taenia colic	القولونية الشريط	cavity below diaphragm	تجويف تحت الإثنى عشر
Rectum	مستقيم	Porta hepatic	البوابة الكبدية
colic flexure	المفص الثنية	Gallbladder	المرارة
Sigmoid	السين (جزء من القولون)	Bile	الصفراء
Liver secretes bile	فصل الرئة الصفراوية	Pancreatic juice	عصير البنكرياس
Unit pancreatic	وحدة البنكرياس	Pancreatic duct	القناة البنكرياسية
Biliary system	نظام الصفراوي	Pancreatic neck	عنق البنكرياس
Gland soft lobulated	الغدة أدنى مفصص	Common bile duct	القناة الصفراوية المشتركة
Endocrine	الغدد الصماء	Common bile hepatic	الكبد الصفراوية المشتركة
Insulin	الأنسولين	Right hepatic duct	يمين القناة الكبدية
Glucagon	جلوكاجون	Left hepatic duct	يسار القناة الكبدية
Exocrine	الإفرازية	Cystic duct	القناة المرارية
Minor papilla	حليمة طفيفة	Pisiform sac	الحمصي كيس
Abdominal aorta	الأبهر البطني	Concentrates bile	يركز الصفراء
Spleen	طحال	Store	مخزن
Blood vessels	الأوعية الدموية	Lobes	فصوص

المحاضرة الثالثة

Trachea	القصبة الهوائية	Pericardium	تأمور
Aorta	الأبهر (وريد العنق)	Mitral valve	الصمام المترالي

Pulmonary artery	الشريان الرئوي	Aortic valve	الصمام الأبهرِي
Midclavi-cular line	خط منتصف الترقوة	Tricuspid valve	الصمام الثلاثي الشرف
Pulmonary valve	الصمام الرئوي	Midpoint of valve plane	منتصف نقطة الصمام
Valve plane	صمام	Maxillary	الفك العلوي
Air cushion for brain	وسادة الهواء للدماغ	Sphenoidal	وتدي
Brachiocephalic trunk	الجذع العَضْدِي الرَّأْسِي	Left subclavian artery	الشريان تحت الترقوة الأيسر
Superior vena cava	الوريد الأجوف العلوي	Left pulmonary arteries	الشرايين الرئوية اليسري
Right pulmonary arteries	الشرايين الرئوية اليمنى	Left pulmonary veins	الأوردة الرئوية اليسري
Right pulmonary veins	الأوردة الرئوية اليمنى	Pulmonary trunk	الجذع الرئوي
Right atrium	الأذين اليمنى	Left atrium	الأذين اليسري
Atrioventricular	الأذنية البطينية	Semilunar valves	الصمامات الهلالية (الأبهرية)
Chordae tendinae	حبال الوترية	Atrioventricular	الأذنية البطينية
Right ventricle	بطين القلب اليمنى	Left ventricle	البطين الأيسر
Interior vena cave	الوريد الأجوف السفلي	Septum	الحاجز
Behind sternum	خلف القص	Pericardial cavity	تجويف التامور
Costal cartilages	غضاريف الأضلاع	Fibrous pericardium	تامور ليفي
Median plane	المستوى الناصف	Parietal layer of serous pericardium	الطبقة الجدارية من التامور
Pituitary	نخامي	Circulation	الدوران
Pericardial	التامور	Systemic	النظامية
Thyroid vein	الغدة الدرقية الوريد	Pulmonary	رئوي
Superior vena cava	الوريد الأجوف العلوي	Portal	بوابة
Pulmonary artery	الشريان الرئوي	Celiac	الاضطرابات الهضمية
Inferior veins cava	الأوردة السفلية الأجوف	Gastric artery	الشريان المعدي
Portal vein	الوريد البابي	Splenic artery	الشريان الطحالي
Renal vein	الوريد الكلوي		

Thyroid gland	الغدة الدرقية	Thyroid artery	الشريان الدرقي،
Pulmonary Circulation	الدورة الدموية الرئوية	Superior mesenteric	متفوقة المساريقي
Kidney	الكلَى	Renal artery	الشريان الكلوي
Portal vein	الوريد البابي	Gastric veins	الأوردة المعدة
Rectum	مستقيم	Carotid	شريان يوجد بالرقبة
Brachiocephalic trunk	الجذع العضدي الرأسي	Brachiocephalic artery	الشريان العضدي الرأسي
Intercostal arteries	الشرايين الوربية (بين الأضلاع)	Inguinal ligament	الرباط الأربي : هو رباط يمتد من الحذبة العانية إلى الشوكة الحرقفية الأمامية العلوية
Ethmoidal	الغريالية	Popliteal artery	الشريان المأبضي (باطن الركبة)
Thoracic aorta	الأبهر الصدري	Anterior tibial artery	الشريان الظنبوبي الأمامي
Internal iliac artery	الشريان الحرقفي الداخلي	Posterior tibial artery	الشريان الظنبوبي الخلفي
External carotid artery	الشريان السباتي الخارجي	Dorsalis pedis artery	الشريان الظهري للقدم
Internal carotid artery	الشريان السباتي الداخلي	Medial and lateral plantar arteries	الشرايين الأخمصية الإنسية والجانبية
Common carotid artery	الشريان السباتي المشترك	Axillary artery	الشريان الإبطي
Left subclavian artery	الشريان اليسار الواقع تحت الترقوة	Parietal lobe	الفص الجداري
Abdominal aorta	الأبهر البطني	Radial artery	الشريان الكعبري
Aortic bifurcation	تقسيم الأبهر	Superficial palmar arch	القوس الشريانية الراحية
Common iliac artery	الشريان الحرقفي الأصلي	Carotid artery	الشريان السباتي
External iliac artery	الشريان الحرقفي الخارجي الظاهر	Brachial artery	الشريان العضدي
Anterior cerebral	المخي الأمامي	Cerebellum	المخيخ
Middle cerebral	المخي الأوسط	Ulnar artery	الشريان الرندي
Ophthalmic	عيني	Deep palmar arch	القوس الراحية العميقة
Posterior cerebral	الخلفية الدماغية	Aortic arch	الأبهر، أرش
		Posterior communicating	الموصل الخلفي

Right internal carotid	السباتي الداخلي الأيمن (شريان يُوجد بالرقبة)	Anterior communicating	الموصل الأمامي
Right common carotid	السباتي المشترك الصحيح (شريان يُوجد بالرقبة)	Basilar	قاعدي
Right vertebral	يمين الفقاري (منسوب إلى خَرَز الظهر)	Skull weight	وزن الجمجمة
Right subclavian	يمين تحت الترقوة	Left internal carotid	اليسار السباتي الداخلي
Brachiocephalic	عضدي رأسي	Left vertebral	يسار الفقاري (منسوب إلى خَرَز الظهر)
Left common carotid	اليسار السباتي المشترك	Left subclavian	يسار تحت الترقوة
Brachiocephalic vein	الوريد العضدي الرأسي	Accessory saphenous vein	ملحق الوريد الصافن
Superior vena cava	لوريد الأجوف العلوي	Great saphenous vein	الوريد الصافن الكبير
Azygos vein	أزيفوس الوريد	Dorsal venous arch of the foot	القوس الوريدية لظهر القدم
Inferior vena cava	الوريد الأجوف السفلي	Aterial anastomosis	مفاغرة الشرايين
Internal jugular vein	جبل الوريد الداخلي	Communication bet arteries	الاتصالات الشرايين الرهان
Subclavian vein	الوريد تحت الترقوة	Main around joints	حول المفاصل الرئيسية
Cephalic vein	وريد رأسي	Equalize the pressure	تعاادل الضغط
Nasal bone	عظم الأنف	Maintain blood flow if the main artery obstructed	الحفاظ على تدفق الدم إذا انسداد الشريان الرئيسي
Median cubital vein	الوريد (المتعلق بالزند) المتوسط	Deoxygenated blood	الدم غير المؤكسج
Innominate vein	الوريد اللامسمى (= الجذع العضدي الرأسي)	Except	إلا
Axillary vein	الوريد الإبطي	Notch	حز / ثلمة
Brachial vein	الوريد العضدي	Carries	يحمل
Areas drained by the cephalic vein	المناطق التي ينضبها الوريد الرأسي	Characters	الشخصيات
Venous arch	القوس الوريدي	Mostly contains valves	في الغالب يحتوي على صمامات
		Pulsate	ينبض

Upper limb veins	الأوردة الطرف العلوي	Umbilical arteries	الشرايين السري
Lower limb veins	الأوردة الطرف السفلي	Perforating veins	تثقيب الأوردة
Anterior Superior iliac spine	الشوكة الحرقفية الأمامية العلوية	Popliteal vein small	الوريد المأبضي (باطن الركبة) صغير
Femoral vein	الوريد الفخذي	Saphenous vein	الوريد الصافن
External iliac vein	الوريد الحرقفي الخارجي	Communicating vein	التواصل الوريد
المحاضرة الرابعة			
Respiratory system	الجهاز التنفسي	Larynx	حنجرة
Nasal cartilage	الغضروف الأنفي	Hyoid bone	عظم في قاعدة اللسان
Mouth passageway for food and air	ممر الفم للأغذية والهواء	Nose passageway for air	ممر الأنف للهواء
Epiglottis covers larynx during swallowing	يفطي الفلّكة (غلصمة الحلق الحنجرة) أثناء البلع	Rhombencephalon	الدماغ المؤخر
Pleural membranes cover the lungs and line the chest cavity	الأغشية الجنبية تغطي الرئتين وخط تجويف الصدر	Thyroid cartilage	الغضروف الدرقي
Lung organ of gas exchange	جهاز الرئة من تبادل الغاز	Pons	الجسر
Intercostal muscle moves ribs during respiration	العضلة الوربية تتحرك الأضلاع أثناء التنفس	Cricoid cartilage	الغضروف الحلقى
Rib	ضلع	Inside the skull	داخل الجمجمة
Diaphragm skeletal muscle of respiration	الحجاب الحاجز والهيكل العظمي لعضلات التنفس	Contraction	انقباض
Nasal cavity filters ,warms ,and moistens air	مرشحات تجويف الأنف ، تدفئة ، ويرطب الهواء	Larynx viewed from the front	الحنجرة ينظر إليها من الجبهة
Pharynx common passageway for air ,food ,and liquid	البلعوم ممر مشترك للهواء ، والغذاء ، والسائل	Root of tongue till beginning of trachea at 6 C level	جذر اللسان حتى بداية القصبة الهوائية عند مستوى 6 سنتي
		Ligaments	الأربطة
		Thyroid	درقي
		Vocal cords	الأحبال الصوتية
		Voice resonance	صوت الرنين
		Cerebral	مخي
		Spinal cord	الحبل الشوكي
		Digits	الاصابع

Larynx production of sound	إنتاج الحنجرة الصوت	Cricoid	الحلقي
Trachea main airway	القصبة الهوائية الرئيسية	Epiglottis	لهأة
Bronchi branching airway	القصبة الهوائية لتفريع مجرى الهواء	Fascia	طبقة تحت الجلد
Alveoli air sacs for gas exchange	الحويصلات الهوائية لتبادل الغاز	Single	غير مرتبطة
Right lung	الرئة اليمنى	Sole	باطن القدم
Left lung	الرئة اليسرى	Paired	يقتزن
Paranasal	الجيوب (مجاور للأنف)	Cartilages	غضاريف
Frontal sinus	الجيوب الجبهي	Air filled spaces	مساحات مليئة بالهواء
Ethmoid sinuses	الجيوب الغربالية	Frontal	أمامي
Sphenoid sinus	الجيوب الوتدي (العظم الوتدي وتدي الشكل)	Central fissure	الشق المركزي
Maxillary sinus	الجيوب الفك العلوي	Medial	قريب من منتصف الجسم
Nasal septum	الحاجز الأنفي	Supine position	الوضع نائما على الظهر
Middle meatus	الصماخ الأوسط	Prone position	الوضع نائما على البطن
complex	معقدة	elbow	الكواع
Nasopharynx	البلعوم الأنفي	Flexion	ثني
Conchae	محارة	Hip bone	عظمة الحوض
Septum	الحاجز	Abduction of hip joints	إبعاد الرجلين عن بعضهما
Nasal cavity	تجويف الأنف	Uterus	رحم
External Nasal	الخارجية الأنفية	Swaet gland	غدة عرقية
Transmits air from larynx to lungs	ينقل الهواء من الحنجرة إلى الرئتين	fibers	الياف
Trachea	قصبة الهوائية	Tiny	صغير أو رفيع
Primary bronchi	القصبات الهوائية الأولية	Bundle	حزمة
Shaped cartilages	غضروف على شكل	Contraction	انقباض
Adam's apple	تفاحة آدم (جوزة الحلقوم)	Relaxation	انبساط
Cricoid cartilage	الغضروف الحلقي	Goose	الاوزة
		Thick	سميك
		Duct	قناة أو انبوية
		Coiled	ملفوف
		Polygonal	متعدد الاضلاع

Thyroid cartilage	الغضروف الدرقي	Longitudinal	طولي
Shape	شكل	Trunk	جذع
Pleura	غشاء الجنب	Sulcus centralis	التلم المركزي
Lobes	فصوص	Frontal lobe	الفص الجبهي
Fissures	شقوق	Lateral sulcus	التلم الوحشي
Segments	شرائح	Temporal lobe	الفص الصدغي
Cardiac notch	الشق القلبي	Brainstem	الدماغ
Nervous system	الجهاز العصبي	Occipital lobe	الفص القذالي
Brain	دماغ	Olfactory	شمي (متعلق بحاسة الشم)
Spinal cord	الحبل الشوكي	Optic	بصري
Peripheral	محيطي	Auditory	سمعي
Cranial	جمجمي	Vagus	عقب من أعصاب الجسم التي تتحكم بالارتين والبلعوم؛ عصب رنوى معدى
Cerebral peduncles	الديدان الدماغية	Vision	رؤية
Autonomic	اللاإرادي	Smell	رائحة
Meninges	أغشية الدماغ	Hearing	سمع
Central	إضاءة مركزية	Equilibrium	حالة توازن
Forebrain	الدماغ الأمامي	Motor	محرك
Prosencephalon	الدماغ المقدم	Involuntary	لا إرادي
Midbrain	الدماغ المتوسط	Smooth	ناعم
mesencephalon	الدماغ المتوسط	Urinary systems	النظم البولية
Sympathetic	ودي	Parasympathetic	الجهاز العصبي نظير الودي
Constriction	انقباض	Dilatation	توسع
Pupillary dilatation	توسع الحدقة	Bronchi	شعب هوائية
Increase	زيادة	Cranial nerve	العصب القحفي
Decrease	تخفيض	Inside the skull	داخل الجمجمة
Supply	يتبرع	Attachments	مرفقات
Vasoconstriction	تضييق الأوعية	Nerves	الأعصاب
Optic tract	السبيل البصري		

Cranial nerve	العصب القحفي	Primary motor cortex	القشرة الحركية الأولية
Oculomotor nerve	العصب المحرك للعين	Precentral gyrus	التلفيف أمام المركزي
Trochlear nerve	العصب البكري	Broca's motor speech center	بروكا مركز الكلام الحركي
Trigeminal nerve	العصب الثلاثي التوائم	Calcarine fissure	الشق المهادي
Abducens nerve	العصب المبعد	Care-bellum	الرعاية الحرب العادلة
Facial nerve	العصب الوجهي	Lateral fissure	الشق الجانبي
Vestibulocochlear nerve	العصب الدهليزي القوقعي	Brainstem	جذع الدماغ
Glossopharyngeal nerve	العصب اللساني البلعومي	Primary visual cortex	القشرة البصرية الأساسية
Accessory nerve	العصب الإضافي	Auditory association area	منطقة رابطة السمعية
Hypoglossal nerve	العصب تحت اللسان	Medulla oblongata	النخاع المستطيل
Thigh	منطقة الفخذ	Membrane	غشاء
Arm	الذراع	Mammary gland	الثدي
Hand	اليدين	Lymph node	عقدة ليمفاوية
Perimysium	النسيج المحيط بالعضلة	Facial muscles	عضلات الوجه
Cavity	تجويف	Vessel	وعاء دموي
Joint	مفصل	Nerve	عصب
Sheath	غلاف	Thermal insulator	عازل حراري
Carotid artery	الشريان السباتي	thrombosis	تكوين جلطات
Vagus nerve	العصب الحائر	Hilum	فتحة او مدخل
Lymphatics=lymph vessels	اوعية ليمفاوية	Sebaceous glands	غدد دهنية
Pigment	صبغة	Waterproof	ضد الماء
Fetus	جنين عمره ٥ اشهر	Epithelium	النسيج الطلاني
Inter	بين	Hair follicles	بصيلات الشعر
Permanent	دائم	Ridges	تعرجات
Nails	اظافر	Elastic	مطاطي
Creases	تحرزات	Locomotor system	الجهاز الحركي